

# Néphroblastome et Neuroblastome

Jean-Luc Michel, Service de Chirurgie Infantile, CHU Réunion

# Classification internationale des tumeurs de l'enfant

- I - Leucémies
- II - Lymphomes
- III - Tumeurs du système nerveux central, intracrâniennes et spinales
- IV - Tumeurs du système nerveux sympathique
  - Neuroblastomes, ganglioneuroblastomes, autres
- V - Rétinoblastomes
- VI - Tumeurs rénales
  - Néphroblastomes, carcinome, autres
- VII - Tumeurs du foie
- VIII - Tumeurs osseuses malignes
- IX - Sarcomes des tissus mous
  - RMS, sarcome embryonnaire, autres
- X - Tumeurs germinales, tumeurs trophoblastiques et autres tumeurs gonadiques
  - Tumeurs germinales gonadiques, carcinomes gonadiques, tumeurs germinales non gonadiques  
autres
- XI - Carcinomes et autres tumeurs épithéliales malignes
  - Corticosurrénalome, cancer de la thyroïde, mélanome malin, autres
- XII - Autres tumeurs malignes

# Epidémiologie des tumeurs de l'enfant

|                                      | <i>/100<br/>tumeurs</i> | <i>/an/millions<br/>d'enfants</i> |
|--------------------------------------|-------------------------|-----------------------------------|
| I - Leucémies                        | 30,2                    | 42,3                              |
| II - Lymphomes                       | 12,4                    | 15,6                              |
| III - Tumeurs du SNC                 | 21,8                    | 29,1                              |
| IV - Tumeurs du SNS                  | 9,1                     | 14,1                              |
| V - Rétinoblastome                   | 2,3                     | 3,7                               |
| VI - Tumeurs rénales                 | 6                       | 9,1                               |
| VII - Tumeurs hépatiques             | 1                       | 1,5                               |
| VIII - Tumeurs osseuses              | 5,5                     | 6,6                               |
| IX - Tumeurs des tissus mous         | 5,4                     | 7,4                               |
| X - Tumeurs germinales et gonadiques | 3,4                     | 4,5                               |
| XI - Carcinomes                      | 2,7                     | 3,3                               |
| XII - Autres                         | 0,2                     | 0,2                               |
| Ensemble                             | 100                     | 137,5                             |

# Néphroblastome 1

- Tumeur de Wilms
- 1/10 000 naissances, tumeur solide abdominale la plus fréquente
- +++ entre 1 et 5 ans, âge moyen 3 ans, 98% <7ans
- Tumeur embryonnaire reproduisant le métanéphros

# Néphroblastome 2

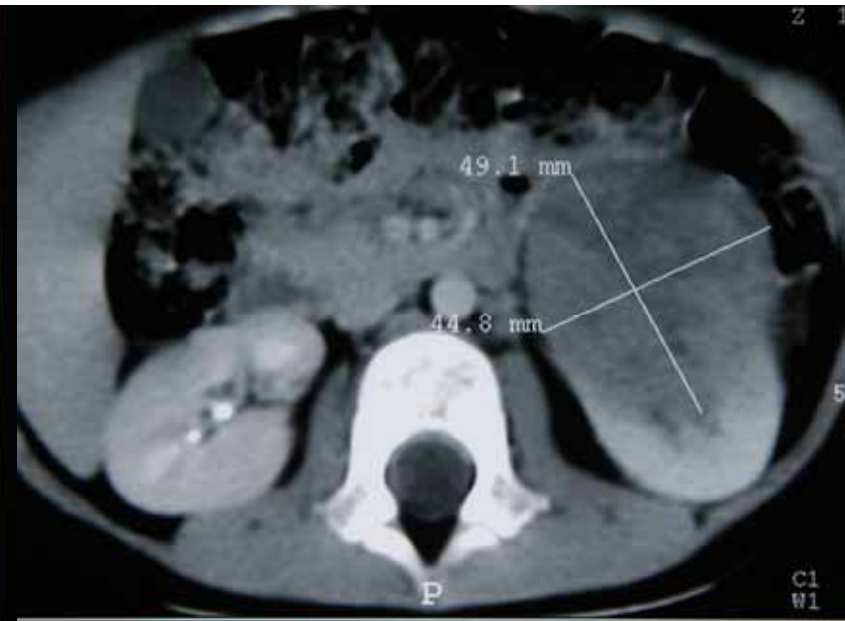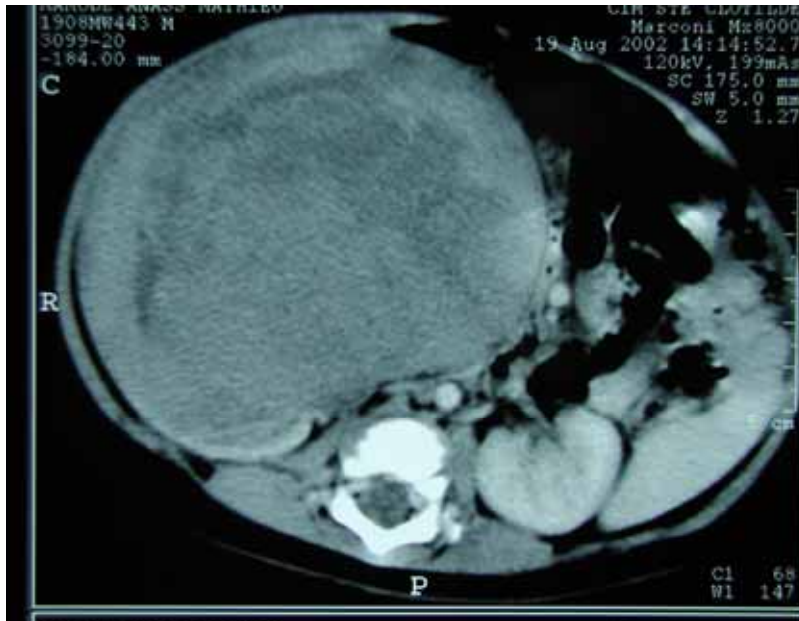- Anatomopathologie :
  - Trois composantes :
    - Blastème : tissus indifférencié
    - Tissu différencié « épithélial » : tubes, glomérules...
    - Stroma conjonctif mésenchymateux malin fibroblastique, musculaire...
  - Classification histologique (après chimio)
    - Bas risque : néphrome mésoblastique, NB kystique différencié, NB nécrotique
    - Risque intermédiaire : NB épithélial, stromal, mixte, régressif, anaplasique focal
    - Haut risque : NB blastématique, anaplasique diffus, Sarcome à cellules claires, Tumeurs rhabdoïdes

# Néphroblastome 3

- Présentation clinique
  - Augmentation du volume de l'abdomen
  - Douleurs (10%)
  - Hématurie (25%)
  - HTA (30%)
  - Troubles digestifs, anorexie, fièvre
  - 10% associés à anomalies congénitales :  
aniridie, Hémihypertrophie, Sd Wiedemann-Beckwith, Sd Denys-Drash, gène WT1 (11p13)
- Biologie
  - Hypercalcémie > tumeur rhabdoïde

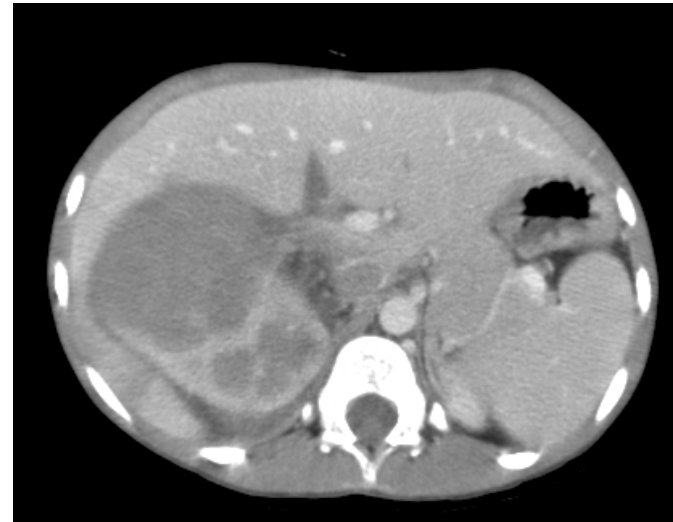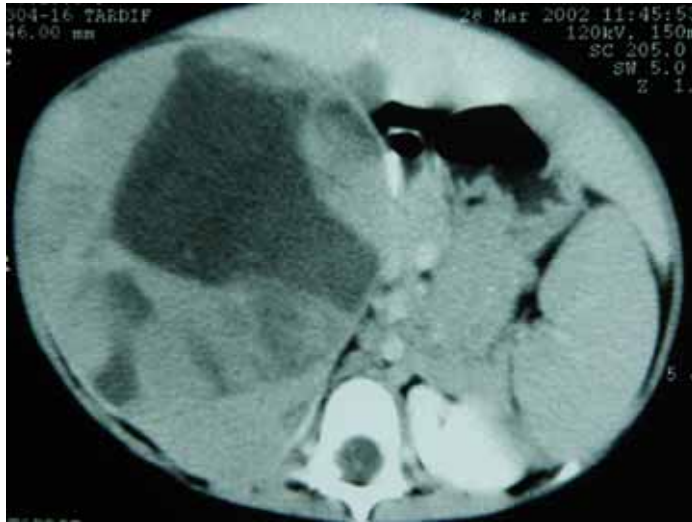# Néphroblastome 4

- Imagerie
  - Echographie
  - **TDM ou IRM** (veine rénale et VCI)
  - Radiographie pulmonaire (F+P) (méta)



# Néphroblastome 5

- Imagerie
  - Echographie
  - **TDM ou IRM** (veine rénale et VCI)
  - Radiographie pulmonaire (F+P) (méta)



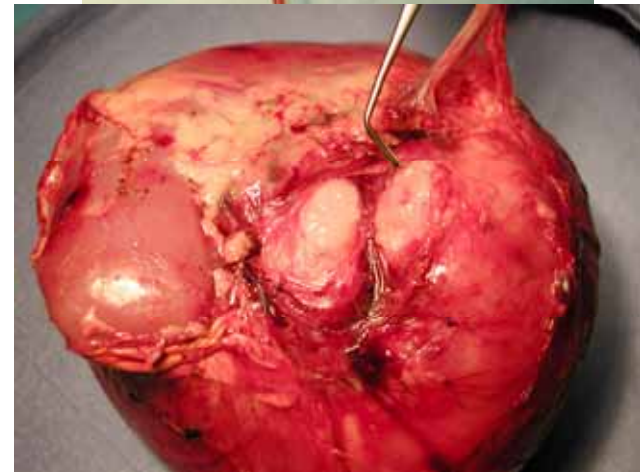
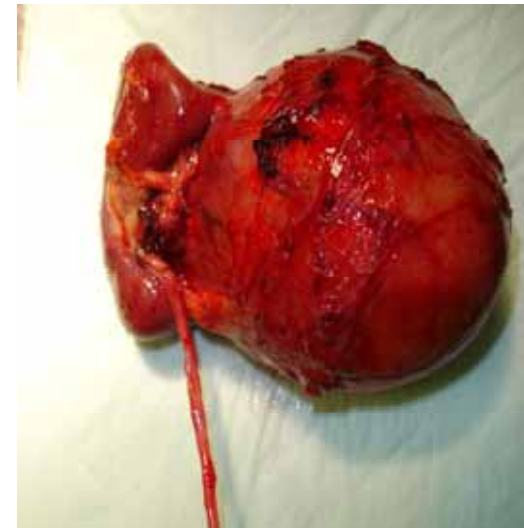


# Néphroblastome 6

- Diagnostic différentiel
  - Infections des malformations kystiques, abcès
  - Neuroblastome
  - Autres tumeurs
- Biopsie à l'aiguille si :
  - Age > 6ans
  - Syndrome infectieux
  - Volumineuses adénopathies

# Néphroblastome 7

- Traitements SIOOP pré-opératoires
  - Tumeurs localisés
    - Chimio (ACT, VCR) 4 semaines
    - Chirurgie semaine 5
  - Tumeurs métastatiques
    - Chimio (ACT, VCR, doxo) 6 semaines
    - Chirurgie semaine 7
- Chirurgie : Néphro-ureterectomie totale par voie antérieure transpéritonéale
  - Prélèvements ganglionnaires et graisse périrénale



# Néphroblastome 8

- Traitement post-opératoire
  - Fonction de l'extension tumorale ET du geste chirurgical
    - St1 : localisée, enlevée totalement
    - St2 : étendue au-delà du rein mais enlevée complètement
      - a – graisse péri-rénale, b – gg, c-cvaisseaux, d – uretère
    - St3 : exérèse incomplète sans métastases hématogènes
    - St4 : métastases hématogènes
    - St5 : tumeurs bilatérales
  - Fonction du risque histologique

|                        |                                      | Stade 1  | Stade 2 et 3                                       |
|------------------------|--------------------------------------|--|--|
| <b>T localisées</b>    | Bas risque                           | -  | ACT, VCR /27 sem                                   |
|                        | Risque intermédiaire                 | ACT, VCR /27 sem                                   | + Doxo<br>Essais en cours + RX                     |
|                        | Haut risque                          | ACT, VCR, Doxo /27 sem<br>+ RX                     | VP16, Carbo, Cyclo, Doxo / 34<br>sem + RX          |
| <b>T métastatiques</b> | Bas risque et méta en<br>rémission   | ACT, VCR, Doxo /27 sem (+<br>RX)                   | ACT, VCR, Doxo /27 sem (+ RX)                      |
|                        | Haut risque ou méta<br>non rémission | VP16, Carbo, Cyclo, Doxo /<br>34 sem (+ RX + Chir) | VP16, Carbo, Cyclo, Doxo / 34<br>sem (+ RX + Chir) |

# Néphroblastome 9

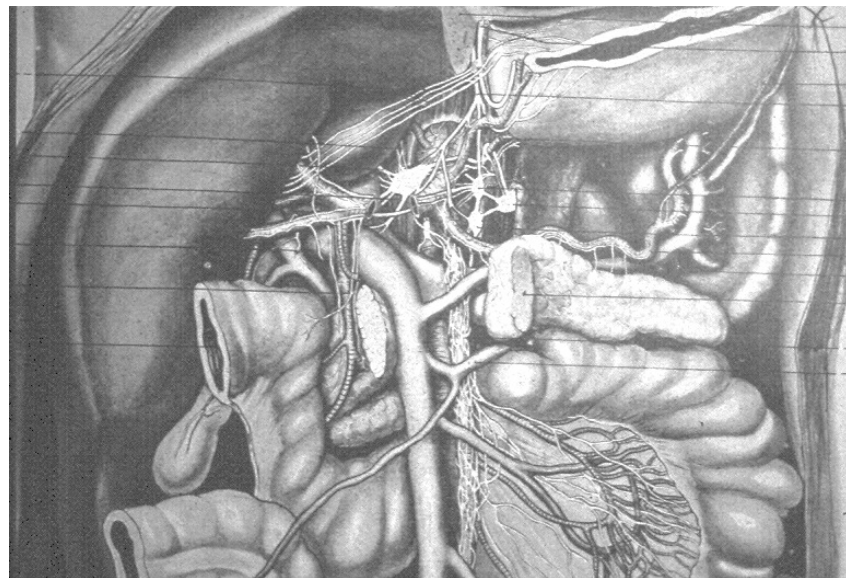
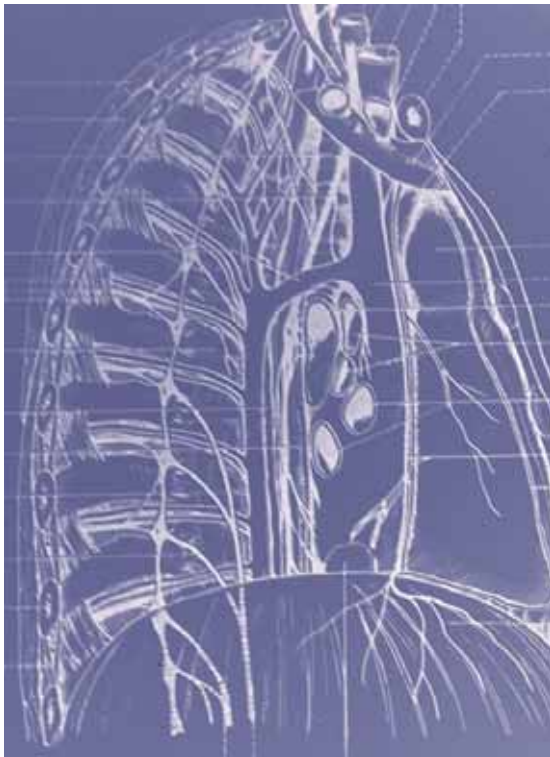- Cas particuliers
  - Tumeurs néonatales
    - < 6 mois : néphrome mésoblastique ou Tumeur de Bolande
    - Chirurgie première
  - Tumeurs bilatérales
    - Fréquence 6%, plus précoce (12 mois)
    - « restes néphrogéniques »
    - Chimiothérapie (ACT, VCR) prolongée jusqu'à la possibilité chirurgie « conservatrice »

# Néphroblastome 10

- Résultats, survie à 5 ans GLOBALE = 85%
  - Tumeurs localisées
    - St1, bas risque : 100%
    - St1 risque intermédiaire : 90%
  - Stade 2, et histo « haut risque » 80%
  - Métastatique, histo « bas risque » : 75%
  - Métastatiques, histo « haut risque » : < 25%
  - Formes bilatérales « non anaplasiques » : 70%

# Neuroblastome 1

- Tumeur maligne des cellules de la crête neurale, système nerveux sympathique et médullosurrénale
- 9% des T solides de l'enfant, 1 cas pour 70 000 enfants par an
- 90% avant 5 ans, âge médian 2 ans tumeurs anténatales
- Localisations très variées : Abdominale 80%, thoracique, cervicale



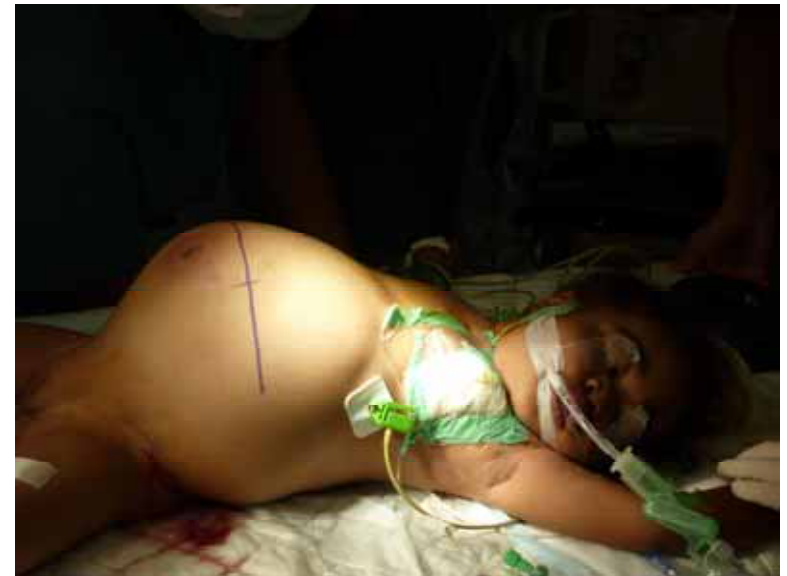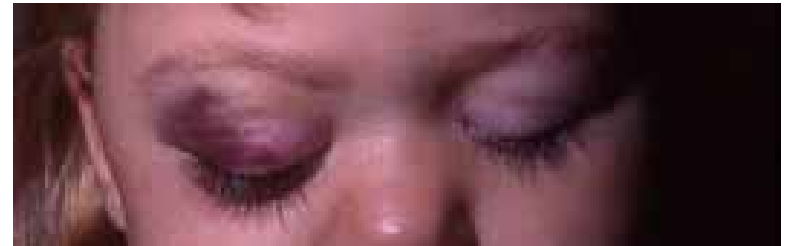
## Neuroblastome 2

- Clinique, découverte
  - Masse palpable fixée, ferme, dure
  - Troubles neurologiques par compression (développement pelvien ou médullaire)
  - Syndrome de Claude Bernard-Horner (lésion thoracique haute)
  - Diarrhée aqueuse (sécrétion VIP)
  - Syndrome opso-myoclonique
  - HTA
  - Radiographie pulmonaire

# Neuroblastome 3

- Syndrome de Hutchinson (lésions rétroorbitaires)
- Très gros foie chez nourrisson = sd de Pepper
- Nodules sous-cutanés, adénopathies
- Douleurs osseuses (métastases)
- AEG

**50% métastatique au diagnostic**



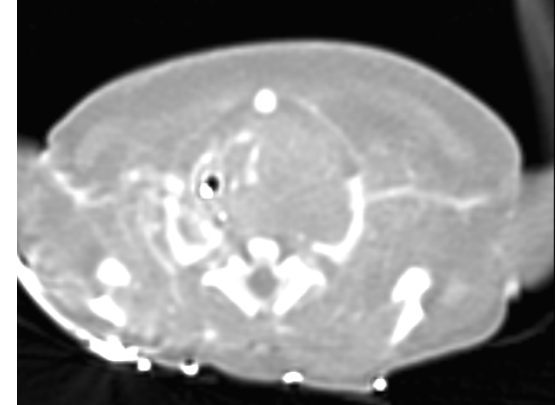
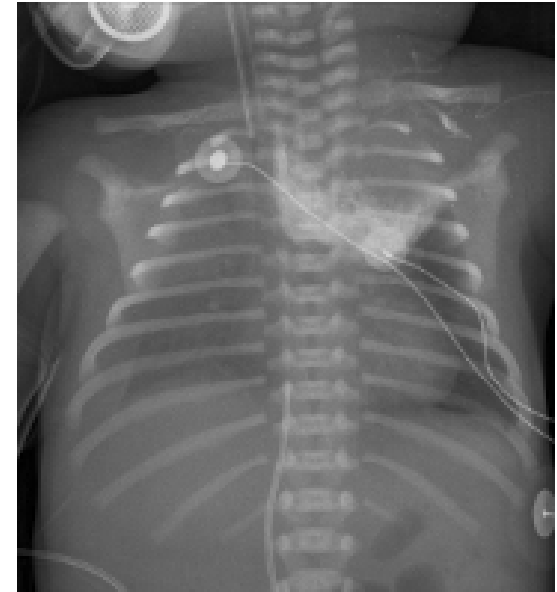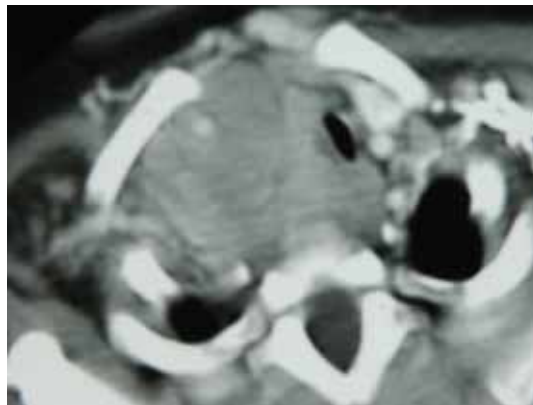
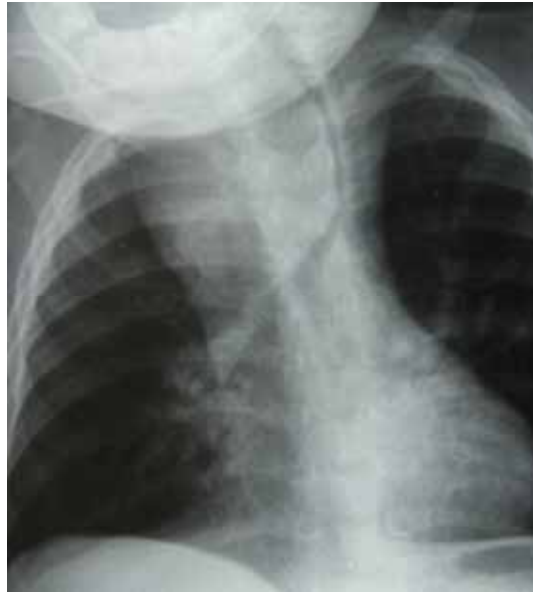


# Neuroblastome 4

- Imagerie
  - Radio pulmonaire
    - Effet de masse, calcifications
  - Echographie
    - Lésion solide, échogène, rétropéritonéale, surveillance
  - TDM avec injection
    - Rapport avec les organes voisins et les vaisseaux, calcifications, extension
  - IRM
    - Prolongement intrarachidiens, T en « sablier »
- Analyse de l'imagerie très importante
  - Opérabilité sans risque d'organe ??
- Imagerie des métastases
  - Scintigraphie à la MIBG (90% des neuroblastomes fixent MIBG)

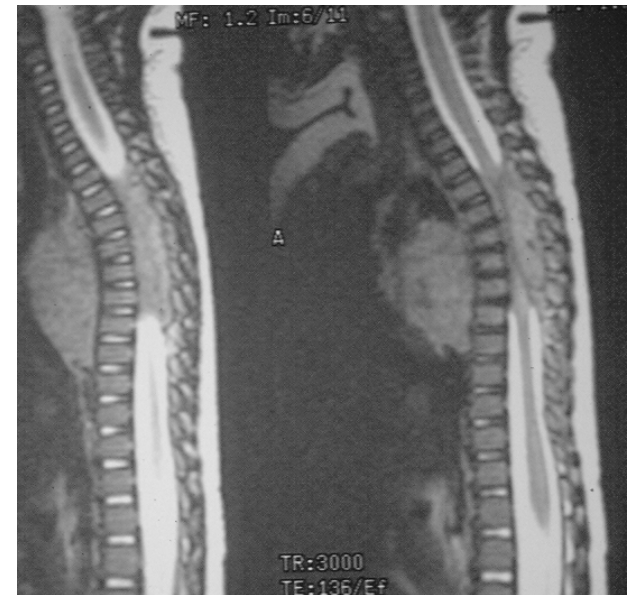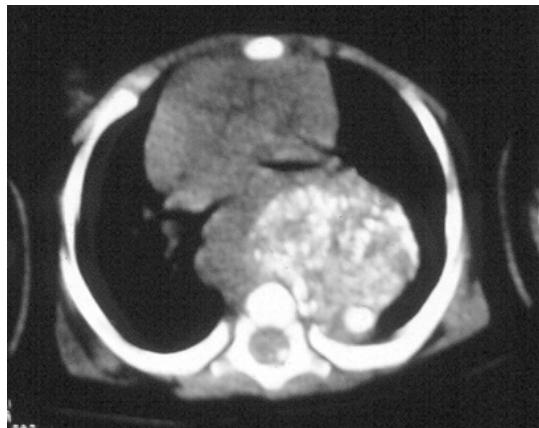
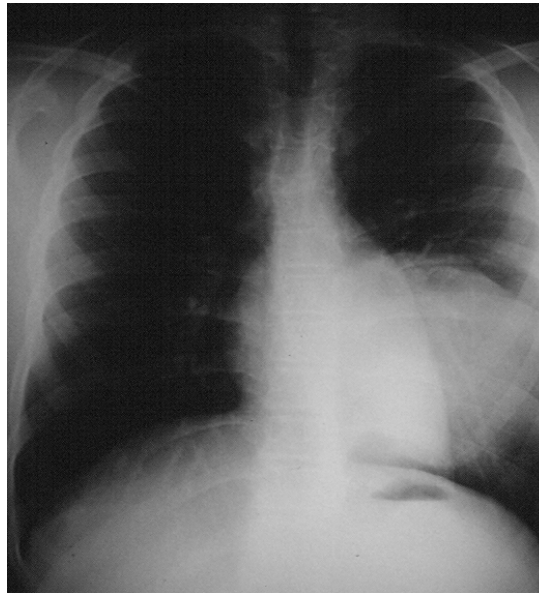
## Neuroblastome 5

- Imagerie 1
  - Radio pulmonaire
  - Echographie
  - TDM
  - IRM



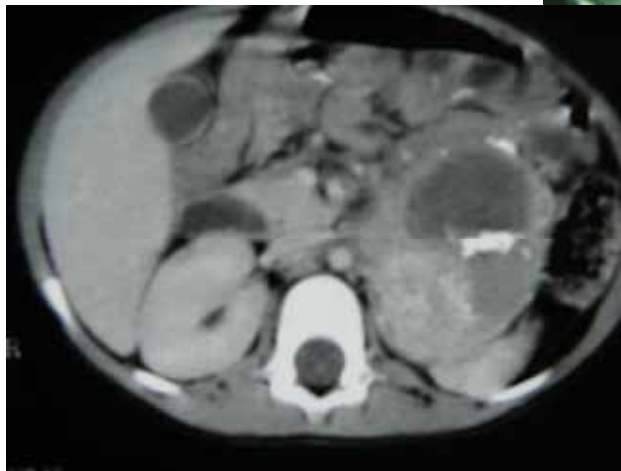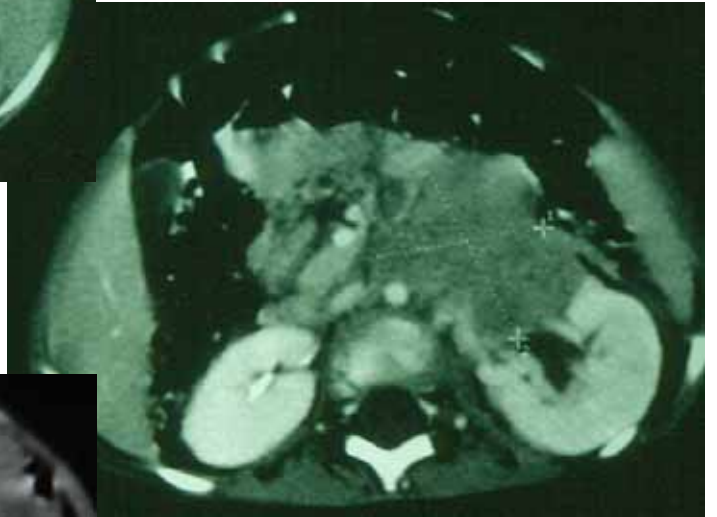
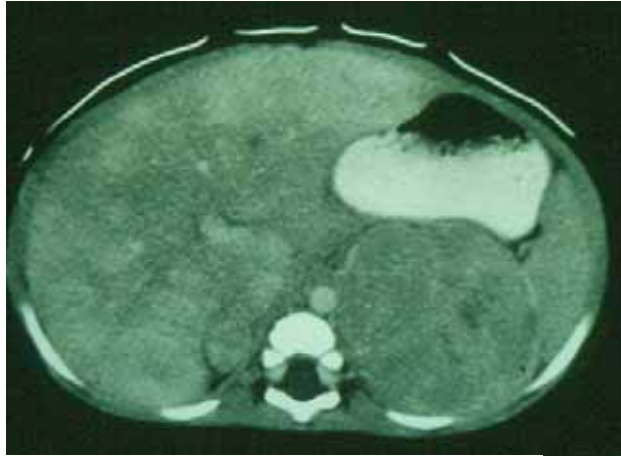
# Neuroblastome 6

- Imagerie 2
  - Radio pulmonaire
  - Echographie
  - TDM
  - IRM



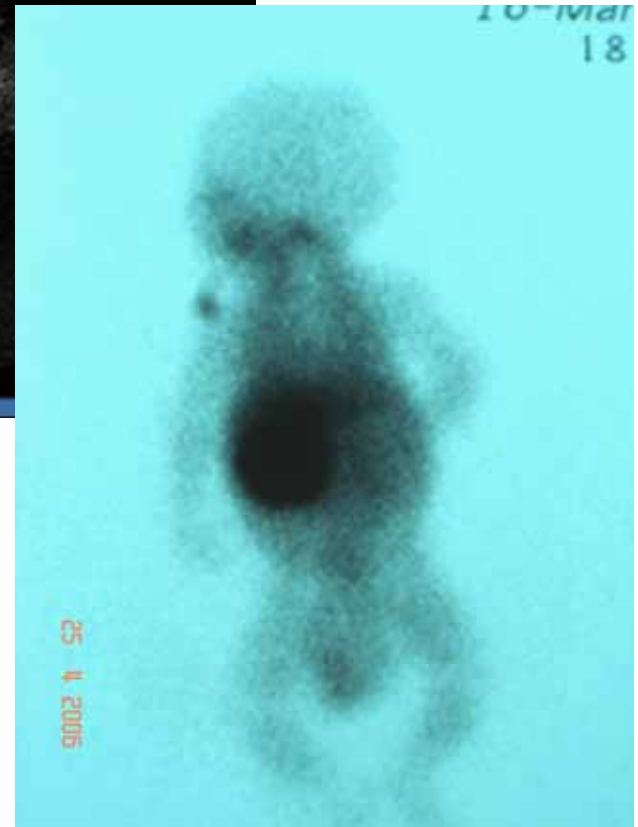
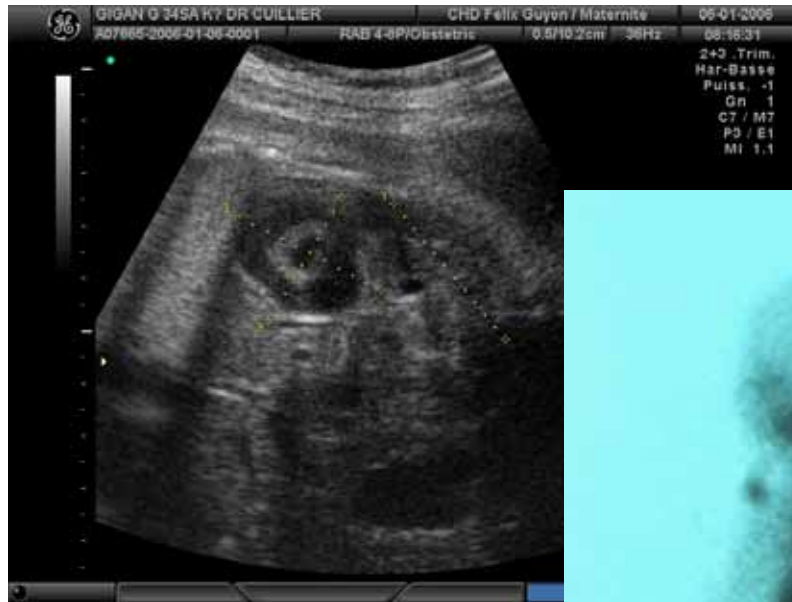# Neuroblastome 7

- Imagerie 3
  - Radio pulmonaire
  - Echographie
  - TDM
  - IRM



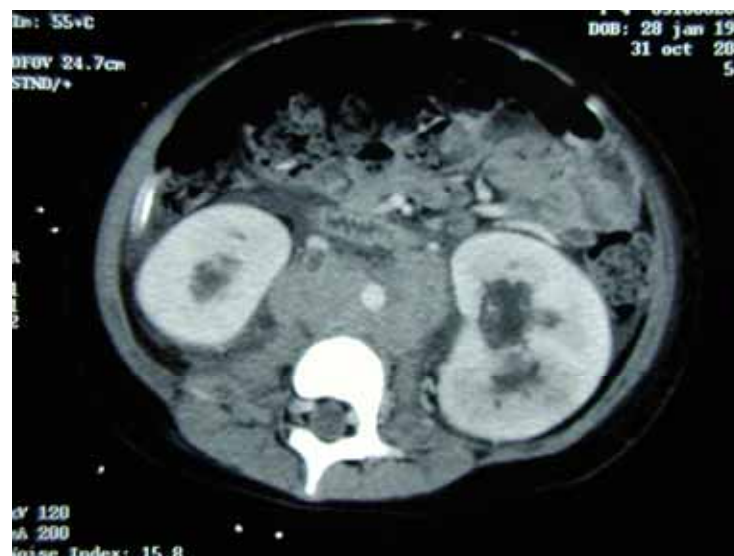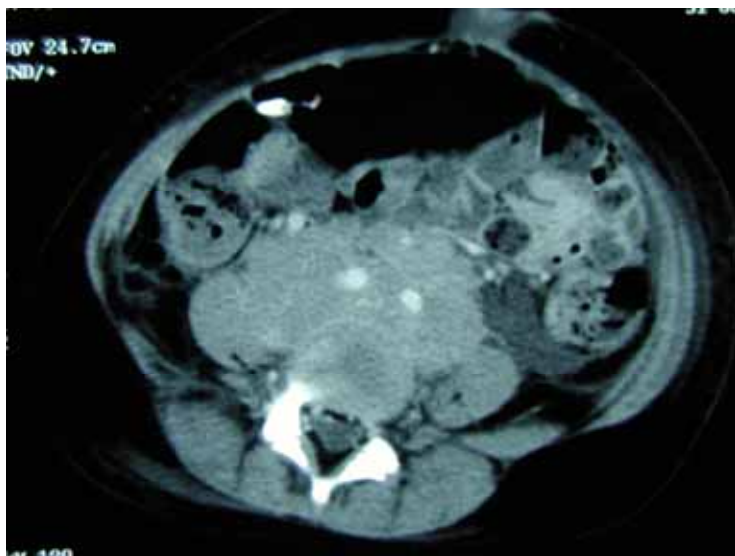
# Neuroblastome 8

- Imagerie 4
  - Radio pulmonaire
  - Echographie
  - TDM
  - IRM



## Neuroblastome 9

- Opérabilité ?



# Neuroblastome 10

- Bilan
  - Diagnostic biologique
    - Dosage des catécholamines urinaires : HVA, VMA, Dopamine
    - Ferritine, LDH, NSE, VIP
  - Recherche de métastases médullaires
    - Peuvent être focales
    - Biopsie médullaire et myélogramme sur 4 sites
  - Histologie et biologie moléculaire
    - Avant traitement si tumeur non opérable d'emblée
    - Biopsie tumorale à l'aiguille ou chirurgicale
    - Etude du degré de maturation tumorale (classif Shimada)
    - Index mitotique
    - Recherche d'amplification de l'oncogène MYCN, Gain 17q, ploïdie, délétion 1p, gène TrkA, gène CD44

# Neuroblastome 11

- Recherche métastases : Imagerie, scintigraphie MIBG, bilan médullaire
- Traitement dépend : âge, localisation, rapports de voisinage, dissémination, forme histologique, génétique tumorale
- Formes localisées « extirpables » sans risque d'organe : chirurgie d'emblée, bon pronostic (90% survie)
- <1an, meilleur pronostic, certaines tumeurs régresse spontanément
- Formes métastatiques chez plus d'un an, moins de 50% de survie (chimiothérapie haute dose, autogreffe de moëlle)



# Neuroblastome 12

- Facteurs cliniques et biologiques pronostiques

|                       | Type 1     | Type 2        | Type 3        |
|-----------------------|------------|---------------|---------------|
| Ploïdie               | Triploïdie | Di- ou tétra- | Di- ou tétra- |
| N-myc                 | Non amplif | Non amplif    | Amplifié      |
| Délétion 1p           | < 5%       | 25-50%        | 80-90%        |
| Histologie            | Favorable  | Défavorable   | Défavorable   |
| Expression TrkA       | Elevée     | Basse         | Basse ou 0    |
| Expression CD44       | oui        | non           | non           |
| Catécholamines        | VMA>HVA    | -             | Dopamine      |
| <b>Survie à 3 ans</b> | <b>95%</b> | <b>25-50%</b> | <b>&lt;5%</b> |

# Neuroblastome 13

- Schéma thérapeutique (simplifié)
  - < 1 an
    - N-myc –
      - Localisé opérable : Chirurgie
      - Localisé inopérable : Chimio (Cyclo, Onco, VP16, Carbo, Adria) 6-8 cures puis Chirurgie
      - Métastatique : Surveillance (Sd de Pepper) ou Chimio (Cyclo, Onco, VP16, Carbo, Adria) 4-6 cures puis Chirurgie
    - N-myc +
      - Chimio (Cyclo, Onco, VP16, Carbo, Adria) 6-8 cures puis Chirurgie
      - Intensification greffe de moelle
      - irradiation

# Neuroblastome 14

- Schéma thérapeutique (simplifié)
  - > 1 an
    - Localisé
      - N-myc –
        - » Localisé opérable : Chirurgie
        - » Localisé inopérable : Chimio (Cyclo, Onco, VP16, Carbo, Adria) plusieurs cures puis Chirurgie
      - N-myc +
        - » Chimio (Cyclo, Onco, VP16, Carbo, Adria) plusieurs cures puis Chirurgie
        - » Intensification greffe de moelle
        - » Irradiation
    - Métastatique :
      - Chimio (Cyclo, Onco, VP16, Carbo, Adria) plusieurs cures puis Chirurgie
      - Intensification greffe de moelle
      - irradiation

# Neuroblastome 15

- Résultats, guérison
  - Formes localisées
    - N-myc - : 80-90%
    - N-myc + : 30-50%
  - Formes métastatiques < 1 an
    - St4S : 80%
    - N-myc - : 70%
    - N-myc + : 30%
  - Formes métastatiques > 1 an
    - Non répondeurs : 0
    - Répondeurs : < 50%
  - Tumeurs en sablier
    - Pronostic souvent favorables
    - Séquelles neurologiques et orthopédiques